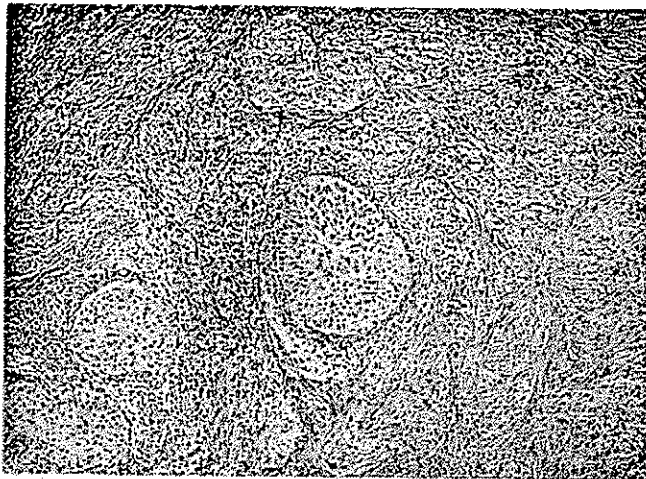


## تومور برنر

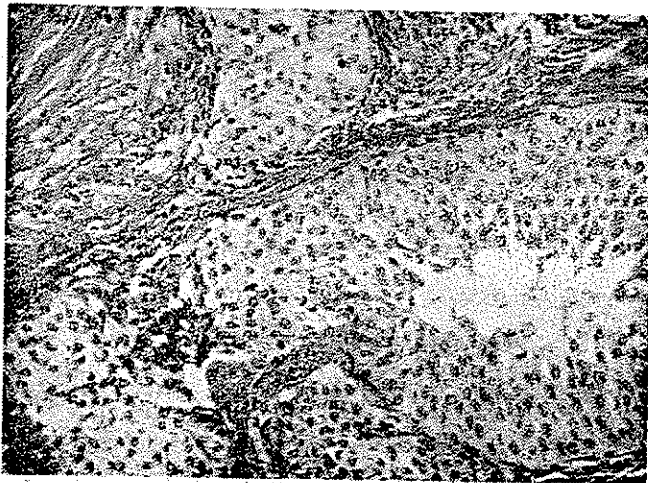
دکتر شمس شریعت\*

دکتر پروین میربد\*\*

قرمز رنگی هستند (شکل ۲) با توجه به خصوصیات میکروسکوپی موجود ضایعه از نوع تومور برنر میباشد (شماره ۶۷۳۷ آزمایشگاه هیستوپاتولوژی انستیتو تاج پهلوی).



شکل ۱- بافت فیبرومی پرسلول همراه با کانوهای کوچک اپی تلیال در این شکل بخوبی نمایان است (درشت نمایی ۱۰×۳۵)



شکل ۲- در سمت چپ تصویر دژ نرسانس سلولهای اپی تلیال بخوبی مشخص است (۱۰×۱۰)

در سال ۱۸۹۹ ارتمان (Orthmann) تحت عنوان فیبروم تخمدانی با انکلوژیونهای کارسینوما تویز تومور نادر را در تخمدان شرح داد که بعد از سال ۱۹۳۲ مایر (Meyer) بدان تومور برنر (Brenner) اطلاق کرد. مایر از آن جهت که برنر در سال ۱۹۰۷ توصیف کاملی از این تومور کرده بود این تومور را بنام وی نامگذاری کرد. مشاهده سه مورد از تومور برنر نویسندگان این مقاله را وادار ساخت تا پس از ذکر شرح حال بیماران مطالعه‌ای در زمینه های مختلف این تومور بعمل آورند بهمین جهت پس از بیان شرح حال بیماران درباره تاریخچه بیماری، علائم بالینی و مسائل دیگر آن بخصوص فعالیت هورمونی و موضوع بدخیمی و بالاخره خصوصیات آسیب شناسی و هیستوژنز آن بحث خواهد شد.

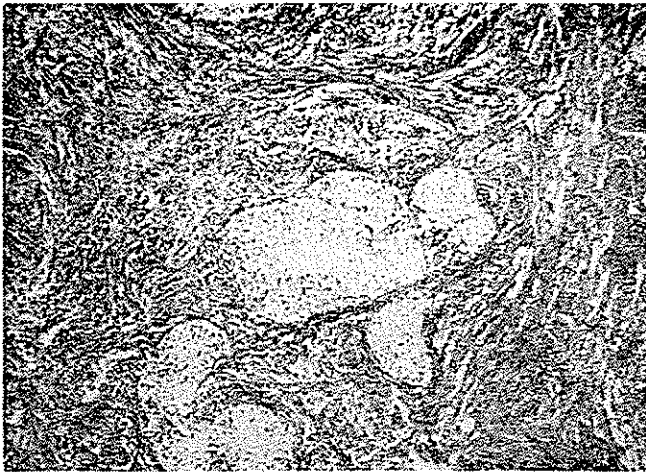### شرح حال بیمار اول

خانم ع. ش. ۶۷ ساله، بعلت تومور داخل شکم به بیمارستان مراجعه کرده است. در عمل توموری در محل تخمدان راست دیده میشود.

ماکروسکوپی: تومور تقریباً بیضی شکل و بابعاد ۱۴×۱۴×۱ سانتیمتر و وزن ۱۷۵۰ گرم میباشد. سطح خارجی آن بوسیله کپسولی پوشیده شده است. سطح تومور پشته پشته و برنگ سفید صدفی است. قوام تومور فوق العاده سفت و سطح مقطع تومور ندولر و برنگ کرمی است.

میکروسکوپی: در آزمایش ریزینی برشهای تهیه شده از نقاط مختلفه تومور دو ساختمان کاملاً متفاوت را نشان میدهد. عنصر اولی بافت فیبروی است که در بعضی نقاط پرسلول (شکل ۱) و در نقاط دیگر پررشته است. عنصر دومی توده‌ها و جزایر اپی تلیالی است که سلولهای قسمت‌های کناری و میانی آنها چند سطحی میباشد اما سلولهای قسمت‌های مرکزی بسیاری از جزایر اپی تلیالی دچار باد کردگی و حتی دژ نرسانس شده‌اند و بهمین جهت مرکز توده‌های مذکور بصورت حفره‌های کوچکی درآمده است که محتوی ماده

\* دانشیار آسیب شناسی انستیتو تاج پهلوی و مرکز پزشکی پهلوی  
\*\* استادیار آسیب شناسی گروه آسیب شناسی دانشکده پزشکی



شکل ۴- عناصر فیبرومی و جزایر اپی تلیالی در این تصویر بخوبی دیده میشود (درشت نمایی ۱۰×۱۰)

#### شرح حال بیمار سوم

خانم ن. غ.، ۴ ساله، بعلت خونریزی و درد زیر دل به بیمارستان مراجعه کرده است. خونریزی بیمار بصورت منومترورازی میباشد. بیمار ۹ شکم زائیده است. در توشه واژینال معلوم شد که گردن رحم بطرف چپ منحرف شده است و جسم رحم سفت تر از حد طبیعی است بعلاوه در بین بست راست تومور سفتی بدست میخورد. بیمار تحت عمل قرار گرفت.

ماکروسکپی: بافت مورد آزمایش شامل رحم و تخمدان است تخمدان چپ بصورت توموری با اندازه یک تخم مرغ میباشد که در سطح مقطع یک کیست همراه باندولی بقطر یک سانتیمتر وجود دارد.

میکروسکپی: در آزمایش ریزینی صرفنظر از آدنومیوزیس رحم و کیست فولیکولر تخمدان، ساختمان میکروسکوپی تومور برتر نیز دیده میشود (شماره ۱۰۰۰۰ آزمایشگاه هیستوپاتولوژی انستیتو تاج پهلوی).

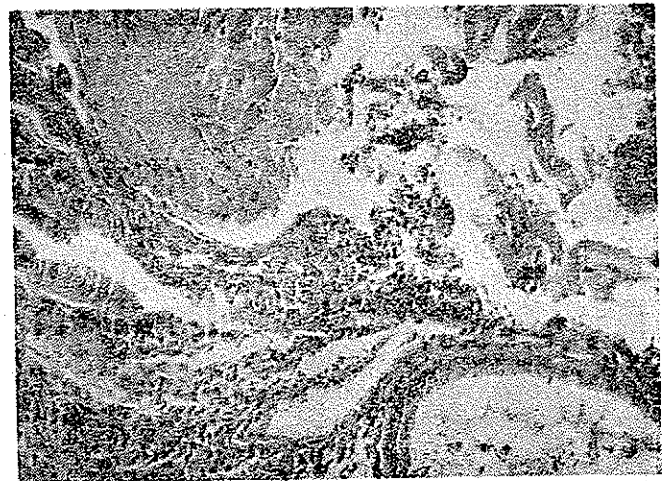#### تاریخچه

گرچه بعقیده غالب مؤلفان بطوریکه در مقدمه اشاره شد اول دفعه «ارتمان» در سال ۱۸۹۹ این نوع تومور را تحت عنوان فیبروم تخمدانی همراه با انکلوزیونهای کارسینوماتوز Fibrome ovarien avec inclusions Carcinomateuses ویرگ معتقدند که یکسال قبل از ارتمان Mc Naughten Jones این تومور را با نام آدنوفیبروم تخمدان گزارش کرده است [۳ و ۱۳] قبل از برنر کندال (Kendal) و بورس (Bowers) ده مورد آنرا گزارش کردند، منتهی برنر در سال ۱۹۰۷ توصیف کاملی از این نوع تومور نمود و منشاء آنرا از سلولهای گرانولوزای تخمدان Oophore folliculaire می دانست بهمین جهت بان نام Oophoroma folliculary ovari

#### شرح حال بیمار دوم

خانم م. م. هشتاد ساله بیمار بعلت بزرگ شدن شکم به بیمارستان مراجعه کرده است. بطوریکه اظهار میدارد سابقه کسالتش از مدتها قبل میباشد بدین معنی که از بیست سال قبل احساس کرده است که در داخل شکمش توموری پیدا شده که بتدریجاً بر حجم آن افزوده شده است. هنگام عمل توموری پدیکوله مشاهده شد که متصل به لوله چپ بود پدیکول تومور ضخیم و قطر شریانی که به آن وارد میشد در حدود ده میلی متر بود تومور به آسانی از حشره شکم خارج شد.

ماکروسکپی: تومور تقریباً کروی و بقطر متوسط ۲ سانتیمتر و به وزن ۴/۸۰ کیلوگرم میباشد. سطح آن دارای برجستگی و فرورفتگی است. سطح خارجی تومور را یک ورقه نازک بضخاست نیم میلیمتر پوشانده است. سطح خارجی صاف بوده اثری از چسبندگی به اعضاء مجاور در آن وجود ندارد در زیر پوشش سطحی عروق متسع دیده میشود. قوام بافت کاملاً متغیر است بدین معنی که در بعضی نقاط الاستیک و در قسمتهای دیگر کاملاً سفت است. در برش مشاهده شد که تومور در بعضی مناطق کیستیک میباشد و در داخل یکی از کیستها مایع زلال و غلیظی وجود دارد.



شکل ۲- در سمت راست و پائین تصویر جدار کیستی مشاهده میشود که از سلولهای استوانه‌ای مفروش شده است (درشت نمایی ۱۰×۱۰)

میکروسکپی: در آزمایش ریزینی برشهای تهیه شده از قسمتهای مختلفه تومور ساختمانهای کیستیک و قسمتهای توپر و پرساول دیده میشود. کیستها از یک ردیف سلولهای تیپ موکو مفروش هستند (شکل ۳) اما قسمت‌های توپر دارای یک زمینه فیبرومی است که در آن توده‌هایی از بافت اپی تلیالی شکل لوبلها و گردونهای کوچک قرار گرفته است که مبین تومور برنر میباشد. (شکل ۴) (شماره ۲۰۸۹ آزمایشگاه هیستوپاتولوژی انستیتو تاج پهلوی).

بطوریکه در شرح حال بیماران ملاحظه شد بیماران ما از نظر سنی دوفتر در مرحله بعد از منوپوز و یکی از بیماران ۴ ساله است .

تومور در غالب موارد یکطرفه است اما موارد معدود هم گزارش شده است که تومور دوطرفه بوده است [۱۳] بطوریکه در سال ۱۹۶۱ Krelchmar توانست ۳۲ مورد تومور دوطرفه در نوشته های پزشکی جهان جمع آوری نماید حتی برخی از مؤلفان معتقدند که ۸٪ موارد تومور برنر دوطرفه است .

#### فعالیت هورمونی

گرچه تعداد خیلی از مؤلفان معتقدند که تومور برنر بهیچوجه فعالیت هورمونی ندارد [۴] اما اکثر محققان فعالیت هورمونی این تومور را قبول دارند منتهی برخی از نویسندگان نسبت در صد آنها را که واکنش هورمونی دارند فوق العاده قلیل [۶] و بعضی دیگر تعداد آنها را زیاد میدانند [۱۱] نکته جالب آنست که فعالیت هورمونی این تومور زمانی بصورت هیپر استروژنیک و گاهی بشکل هیپر آندروژنیک متظاهر میشود [۳ و ۱۳]. گرچه تلنید (Telvide) برای اولین دفعه فعالیت هورمونی تومور برنر را چندین سال قبل شرح داده است . معهذاً ارزیابی دقیق فعالیت هورمونی این تومور هنوز هم کار مشکلی است زیرا هیستئوژنز تومور برنر بطور کامل روشن نیست . برای تعیین فعالیت هورمونی تومور سی باید از امتحان سیتولوژی برای پیدا کردن سلولهای تکال لوتینی و تأثیر اثرات هورمون روی اعضاء دیگر بخصوص امتحان سیتولوژی و اژن استفاده نمود . از جمله شواهد بالینی فعالیت هورمونی تومور برنر خونریزی بیماران در زمان پس از یائسگی و هیپرپلازی آندومتر میباشد [۸ و ۱۰ و ۱۳] . بعضی از مؤلفان از جمله راچک معتقدند که با علائم هیستولوژی آندومتر و با دقت دریافتی های بالینی بیمار یا با دیدن آندومتر کیستیک و هیپرپلازیک و دیدن استرومای با داشتن سلولهای شبیه سلولهای تکال تخمدان که محتوی چربی باشند میتوان قبول کرد که تومور برنر خاصیت استروژنیک دارد [۸] .

صرفنظر از هیپرپلازی آندومتر بعضی از موارد تومور برنر که بوسیله مؤلفان مختلفه گزارش شده است مبتلا به ضایعات دیگر رحمی تخمدانی بوده اند از جمله این ضایعات وجود ندول لیومیوسیمی رحم [۲ و ۱۲] و بخصوص موسینوس سیست آدنوما Mucinous cystadenoma تخمدان [۱ و ۹] و کارسینوم آندومتر و بالاخره کارسینوم سر رحم [۱۱] بوده اند . چنانکه دیده شد یکی از بیماران مورد بحث این مقاله صرفنظر از تومور برنر دچار کیست پسودوموسینومی می باشد .

داد . پلوت (Plaut) در سال ۱۹۳۰ اسم فیرواپیتلوما موسینوزوم خوش خیم تخمدانی Fibro-epithelioma mucinosum benignum ovarii را برای این تومور پیشنهاد کرد که مبین آن است که تومور از بافت همبندی و اپی تلیالی ساخته شده بعلاوه بطور موضعی موسیپار بوده و خوش خیم نیز میباشد [۶ و ۷] . در سال ۱۹۳۲ مایر نام تومور برنر را برای این تومور انتخاب کرد و از آن زمان بهمین نام در نوشته های پزشکی شناخته شده است [۶] .

#### شیوع

مؤلفان مختلفه تا سال ۱۹۴۰ عقیده داشتند که تومور برنر فوق العاده کمیاب است . در این سال فوکس (Fox) توانست در نوشته های پزشکی ۱۷۰ مورد آنرا بدست آورد و تا ۱۹۶۰ تعداد آنها به ۴۰۲ مورد رسید [۱۳] . بزرگترین رقمی که یکجا گزارش شده است مربوط به وودرف (Woodrof) و آکوستا (Acosta) است که شامل نود مورد میباشد . رویهمرفته با مطالعه نوشته های مؤلفان مختلفه این نتیجه حاصل میشود که تومور برنر نسبتاً نادر میباشد [۶] و در حدود یک تا دو درصد تومورهای تخمدانی را تشکیل میدهد [۱ و ۲ و ۳ و ۱۳]

#### علائم بالینی

این تومور علامت بالینی خاصی ندارد [۳] تا بدان وسیله بتوان آنرا از سایر تومورهای تخمدانی باز شناخت . گاهی هم تومور ضمن باز کردن شکم و یا عمل جراحی روی دستگاه تناسلی و یا اتوپسی مردگان کشف میشود [۱۴] اما در صورتیکه تومور حجم قابل ملاحظه ای پیدا کند دردهای لگنی یا سندروم Meigs باعث شناخته شدن تومور میشود [۶] . وودرف می نویسد که در ۲٪ موارد یکبار وی مورد مطالعه قرار داده است بزرگی شکم و یا توده قابل لمس در موقع معاینه بیمار وجود داشته است بعلاوه شایعترین علامت در بیماران این مؤلف نامنظمی قاعدگی بوده است بدین طریق که نیمی از بیماران که در مرحله قبل از منوپوز بوده اند خونریزی بین دو قاعدگی و یا خونریزی شدید در زمان قاعدگی داشتند و ۴٪ بیماران که در دوران بعد از منوپوز بودند خونریزی رحمی داشته اند یکی دیگر از علائم بالینی نازائی در این بیماران است . بسیاری از مؤلفان معتقدند که تومور در هرسنی پیدا میشود [۱ و ۶ و ۷] . در بیماران یکی از مؤلفان حد متوسط سن ۵۶/۵ سال وجوانترین آنها ۳۷ سال و پیرترین آنها ۸۰ ساله است [۱۳] اما در سری بیماران وودرف سن متوسط کمی کمتر از ۵۰ سال است [۱۴] چونندال (Jandhal) و همکارانش در مطالعه نوشته های پزشکی مشاهده کردند که ۵۰ درصد بیماران سنشان بیشتر از ۵۰ سال میباشد .

## بدخیمی تومور

گرچه بعضی از مؤلفان معتقدند که این تومور هیچوقت بدخیم نمیشود [۴] اما قدرت بدخیمی بعضی از موارد آن شناخته و گزارش شده است بطوریکه از ۴۰۰ مورد تومور برنر که مورد مطالعه Shay قرار گرفته پانزده مورد بدخیم بوده‌اند بعبارت دیگر ۳ تا ۴ درصد موارد بدخیم میباشند [۱۳]. معیذا وودرف معتقد است که این موارد سی باید با احتیاط سنجیده شوند.

ماکروسکوپی: وقتی که تومور کوچک است شکل آن مدور بوده و درپارانشیم تخمدانی کار گذاشته شده است بدین معنی که تومور پارانشیم تخمدانی را بکناری می‌راند بعبارت دیگر بین تومور و پارانشیم تخمدانی حد مشخصی وجود ندارد. اندازه تومور فوق العاده متفاوت است بطوریکه از اندازه یک آلبالو تا اندازه یک سر انسان بالغ حجم تومور تغییر میکند بزرگترین موردیکه گزارش شده ۶۸۰۰ گرم وزن داشته است [۱] منظره آن در قطع مشابه فیروم متراکم میباشند که در آن مناطق کلسیفیه پراکنده وجود دارد [۶ و ۱۲]. تومور ممکن است توپر یا کیستیک باشد معمولا سطح سروزی آن صاف و لبوله است قوام تومور و سطح مقطع آن ب رنگ سفید مایل ب خاکستری و نمای دور زنان را دارد.

میکروسکوپی: قسمت اعظم تومور از بافت همبندی فاسیکوله تشکیل یافته است که با استرومای تخمدانی اختلاف جزئی دارد. مقدار کولازن بطور واضح از یک قسمت تا قسمت دیگر برش فرق میکند در بعضی مناطق بخصوص در مرکز تومور دسته‌های فوق العاده زیاد و متراکم و هیالینیزه بوده و بطور موضعی به کلسیم آغشته شده‌اند درچنین استرومایی تیغه‌های اپی تلیالی وجود دارد که دارای نمای متفاوتی هستند. بعضی از تیغه‌ها و طنابهای سلولی متشکل از سلولهای چند سطحی و روشن مشابه با سلولهای مالپیگی هستند که فاقد خارهای بین سلولی Filaments d'unions می‌باشند. رویهمرفته عناصر محیطی فوق العاده کوچکتر بوده و کم و بیش منظره نردبانی را داشته و طرح یک ردیف سلولهای بازیل را درست میکنند.

هسته سلولهای برنری خصیصه مشخصی دارند که گرچه کاملا اختصاص به عناصر برنری ندارد معیذا علامت با ارزشی در تشخیص تومور برنر میباشند. غالب هسته‌ها کشیده بوده و در روی یکی از سطوحشان یک شکاف طولی دارند که موازی با محور بزرگ هسته است بهمین جهت به هسته منظره دانه قهوه را میدهد. به عقیده پیرماسون این شکاف بدون شک مطابقت با آمیتوز Amitose مینماید. سیتوپلاسم سلولها پر از انکلوژیونهای گلیکوژنیک است [۶] بعلاوه در مقدار قلیلی از موارد مختلف سلولهای این تیغه‌های

اپیتلیالی بخصوص آنها که در قسمت عمقی تیغه‌ها قرار گرفته‌اند دچار تغییرات قابل توجهی میشوند بطوریکه ممکن است منظره مالپیگی بخود بگیرند و حتی کراتینیزه هم میشوند. ممکن است تغییر سلول درجهت دیگری هم باشد بدین معنی که سلولها دارای یک یا چند واکنش پراز موکوس بشوند. وقتی تعدادی از سلولهای اخیر در مرکز یک تیغه اپی تلیالی مجتمع شوند تولیدحفره‌ای با ساختوی موکوس را می‌نماید. گاهی متابلازی کاملتر بوده و بطور واضح سینلدریک و پیاله‌ای شکل Caliciforme میگردند.

در بعضی از موارد عناصر پیاله‌ای شکل فوق العاده زیاد بوده و تشکیل پوشش ممتدی را میدهند که روی چند طبقه از سلولهای چند سطحی قرار گرفته‌اند. درچنین مواردی تومور نه تنها منظره ترابکولر دارد بلکه نمای توبولو و جابجا کیستیک را بخود میگیرد حتی در بعضی مناطق کیست‌هایی دیده میشود که فقط از یک ردیف سلولهای موسپیار پیاله‌ای شکل مفروش میباشند [۷] وقتی که چنین منظره‌ای به وفور دیده شود ممکن است منظره کیست پسودوموسینو را بخود بگیرد منتهی امتحان دقیق میکروسکوپی به خوبی رفع شک و شبهه را مینماید زیرا تومور برنر هیچوقت فقط از کیست‌هایی با یک ردیف سلول درست نمیشود بلکه کیست‌های مذکور همیشه با سایر عناصر تومور برنر همراه است. رنگ آمیزی با اصلاح نقره نشان میدهد که رشته‌های ظریفی از بافت همبندی وجود دارد که دریافت اپیتلیالی نفوذ نمیکند [۱].

از نظر میکروسکوپی بعقیده جان‌دال (Jondhal) و همکارانش فقط دو ضایعه با تومور برنر قابل اشتباه میباشند [۱] این دو ضایعه عبارتند از:

۱ - تومور با سلولهای گرانولوزا که با فقدان گلیکوژن و موکوس وجود لیبید در سلولهای تومور گرانولوزا بخوبی میتوان آنرا از تومور برنر تشخیص داد.

۲ - متاستاز اپیتلیوما اسپینوسلولر در تخمدان که با پولی-سرفیسم سلولی و میتوزهای فراوان در اپیتلیوما اسپینوسلولر میتوان آنرا از تومور برنر متمایز ساخت.

ذکر این نکته هم ضروری است که بطوریکه شرح داده‌شد امکان وجود توأم یک تومور برنر با کیست پسودوموسینو نیز هست درچنین مواردی هر دو ضایعه بخوبی مشخص میباشند بعبارت دیگر گرچه هر دو ضایعه با هم وجود دارند اما قابل اختلاط و اشتباه با هم نیستند بعلاوه در بعضی موارد رنگ آمیزی نقره نشان میدهد که در بین سلولهای پیاله‌ای شکل کیست پسودوموسینو سلولهای آرژانتائین نیز وجود دارد در حالیکه چنین عناصری بهیچوجه در تومور برنر مشاهده نمیشود.

## هیستئوژنز

منشاء تومور برنر هنوز بخوبی روشن نیست و در این باره بحث‌ها و هیپوتزهای متعددی مطرح شده است که بعضی از آنها از جمله اعتقاد به پیدایش تومور از بقایای اووفوریک Vestiges oophoriques دیگر مورد قبول نیست. مایر عقیده داشت که تومور برنر از جزایر سلولی والتهارد Walthard بوجود می‌آید. جزایر مذکور توده‌های سلولی کوچکی هستند که غالباً در زیر پوشش صفاتی در حیطه دستگاه تناسلی بخصوص در طول شیپور رحمی و در لیگامان تخمدانی و در ناف تخمدان دیده میشوند. این جزایر که در حدود یک سیلیمتر قطر دارند مدور بوده و متشکل از سلولهایی با هسته‌های مشابه دانه قهوه میباشند. گاهی این سلولها بدون آنکه تمایز خاصی را نشان دهند بعلت فشار بریکدیگر به شکل چند سطحی در می‌آیند. گاهی هم بعضی از سلولها طرح سلولهای مالپیگی یا اسپیرا را بخود می‌گیرند بطور خلاصه این جزایر سلولی بعلت عناصر متشکله شان سازمان یک تومور برنر را بصورت مینیاتور نشان میدهند.

بعلت سیر دو گانه مالپیگی و اسپیریکی سلولهای تومور [۱۴].

برنر دارند شیر معتقد است که منشاء تومور از بقایای ولفین (Vestiges Wolffiens) میباشد.

پلوت (Plaut) معتقد است که توده‌های سلولی سلومیک هستند که بعلت تحریک صفاق تولید تومور برنر مینمایند.

برخی دیگر مبداء تومور برنر را از سلولهای گرانولوزای فولیکول یا اپی تلیوم سطحی تخمدان یا استرومای تخمدان و یا ترا توم میدانند [۱۳] که هر یک از هیپوتزهای فوق برای خود دلایلی دارند که متکی بر ساختمان هیستولوژی و فونکسیون تومور میباشد.

## درمان

درمان این تومور در هر صورت بطریقه جراحی است منتهی نحوه عمل و اینکه چه عملی در مورد بیماران باید صورت گیرد بستگی به سن بیماران و سایر خصوصیات بیماری دارد. وودرف می‌نویسد که در اکثر بیمارانی که سن آنها بیشتر از ۴۰ سال بوده است برداشت کامل دستگاه تناسلی داخلی معالجه شایعی است. در حدود دو ثلث بیماران با هیستریکتومی و Adnextomy دوطرفه درمان شده‌اند.

## REFERENCES

- 1 - Arthur T. Hertig; Hazel Gore; Tumors of the female sex organs A.F.I.P. Washington 1961
- 2 - Christian C.D. Janovski N.A; Bilateral brenner tumors; Am. J. Obs. Gynec. 83: 105-108, 1962.
- 3 - Delaru J; Lamonier R; Anatomie Pathologique Pathologie special 1738-1741, Collection medico-chirurgicale. Flammarion Paris, 1969.
- 4 - Gauthier Willars elements de Pathologic ovarienne, Ana. Path. Special. 17, 1963.
- 5 - Laffargue P; Brochart L; Leca A. François H; Colassification et Diagnostic des Tumeurs gonadriques specifiques de l'ovaire An. Ana. Path. 6 No. 3:305-322, 1961.
- 6 - Loubatiers R. Les tumeurs des ovaires; Cours d'anatomic Pathologique special, annee scolaire 1956-1957 Faculte de medecine de Montpellier.
- 7 - Masson P. Tumeurs humaines 701-704 Libraire Maloine Paris 1956.
- 8 - Raj K. Gupta, Allan J. Levine, Hyperplasia of the endometrium and Brenners tumors in a postmenopausal woman Am. J. Obs. Gyn. 99: 290-291, 1967.
- 9 - Ruffolo E. H; Withers R. W; Argentaffin cells in mucinous cystadenocarcinoma of the ovary; Amer. J. Obst. Gynec. 96: 292-294, 1966.
- 10 - Russell, J. Paalman and Coll. Brenner's tumor with theca cell luteinisation and hormonal function; Am. Obst. Gyne. 104: 216-218, 1969.
- 11 - Si-Chun Ming, Harvey Goldman; Hormonal activity of brenner tumors in postmenopausal women Am. J. Obs. Gyne. 83: 666-673, 1962.
- 12 - Stuart C. Laxchlan; Histogenesis and histogenetic relation ships of brenner tumors; Cancer 19: 1628-1634, 1966.
- 13 - Thorbjorn Berge, Nils Erik Borglin; Brenner tumors; Cancer 20: 308-318, 1967.
- 14 - Woodruff J. D; Acosta A.A; Variations in the brenner tumors; Am. J. Obs. Gyne. 83: 657-665, 1962.